

## ERKEK MEMESİNDE "MAMMARY DUCT ECTASIA"

Uzm. Dr. Suna ERKILIÇ (\*), Op. Dr. Ahmet ERKILIÇ (\*\*), Yrd. Doç. Dr. Coşkun ÖZSARAÇ (\*)

**ÖZET:** 30 yaşında, sağ memesinde bir şişlik ve hassasiyet olan hasta hastanemize kabul edildi. Hasta tamamen normal bir erkekti. Eksize edilen spesmenin mikroskopik incelenmesi aynen kadın memesinde görüldüğü gibi mammary duct ectasia'yı gösterdi. Erkek memesinde mammary duct ectasia son derece nadir görülür. Bu olgumuza kısa bir literatürle birlikte sunduk.

**ANAHTAR KELİMELEER:** Duktal ektazi, meme patolojisi

**SUMMARY: MAMMARY DUCT ECTASIA IN THE MALE BREAST.** A 30 year old man had a swelling and tenderness of the right breast was admitted to our hospital. He was entirely a normal man. Microscopic examination of the excised specimen showed mammary duct ectasia identical to that seen in the female breast Mammary duct ectasia in the male breast is extremely rare. We described this case with a brief review of the literature.

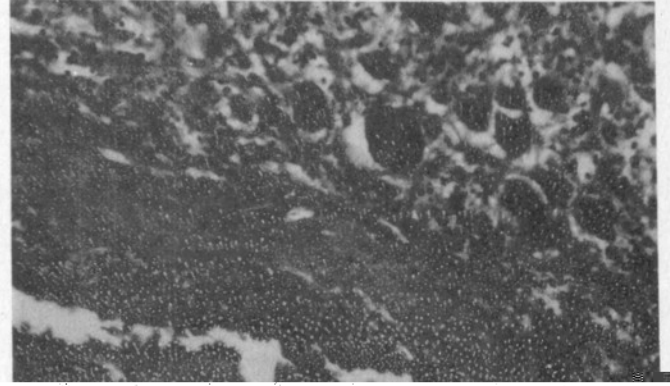
**KEY WORDS:** Duct ectasia, mammary pathology

### SUNUŞ

Bu klinikopatolojik antite, daha önceleri plazma hücreli mastit, komedomastit, periduktal mastit ve mastitis obliterans gibi çeşitli isimlerle nitelenmekteydi. Haagensen'in "mammary duct ectasia" kavramını ortaya atmasından sonra bu antite artık bu isimle kabul edildi. Kadın memesinde sık görülmesine rağmen erkek memesinde görülmesi son derece enderdir.

### OLGU RAPORU

30 yaşında erkek hasta, sağ memesinde üç yıldır şişlik ve hassasiyet yakınmaları ile hastanemize başvurdu. başka bir hastalık, lokal travma veya ilaç alımına ait öyküsü yok-



mektedir. Gerçekten, olgu karşısındaki ilk düşüncemiz buydu. Meme başı akıntısının sitolojik incelemesi ve eksize edilen kitlenin frozen section incelemesi, malignitenin ekarte edilmesinde oldukça yararlı yöntemlerdir. Bunlar sonucu malignite şüphesi ortadan kalkarsa, tedavi kadınlarda olduğundan daha radikal uygulanabilir. Biz olgumuzda, malignite ekarte edildiğinden, inframammarial bir insizyonla meme başını koruyarak subkutanöz bir simple mastektomi uyguladık. Hastamız on ay sonraki kontrol muayenesinde nüks yoktu ve estetik olarak mükemmel bulundu.

## KAYNAKLAR

1. Tedeschii LG, McCarty PE. Involutional mammary duct ectasia and periductal mastitis in a male. Human pathology.1974;5:232.
2. Mansel RE, Morgan WP. Duct ectasia in the male. Br. J. Surg.1979; 66: 660-662
3. Chan KW, Lau WY.Duct ectasia in the male breast. Aust. N.Z.J.Surg. 1984; 54:173-176.
4. McClure J, Banerjee SS, Sandilands DGD.Female type cystic hyperplasia in the male breast. Postgraduate Medical Journal.1985; 61:441-443