

# İKİ RENAL HİPODİSPLAZİ OLGUSU

Ş. TOLUNAY (\*) • S.ÖZUYSAL (\*) • Ö.YERCİ (\*) • O.EROL (\*)

**ÖZET:** Renal displazi konjenital bir gelişim anomalisidir. Genellikle diğer ürener sistem anomalileri ile birlikte görülür. Hastalığın tanısı mikroskopik inceleme ile konur. Tanı için genel olarak kabul edilen kriter, mezenşimle çevrili primitif duktusların görülmesidir. Displazi, hipoplazi ile birlikte bulunursa hipodisplazi terimi tercih edilir. Nadir görülmeleri nedeniyle iki hipodisplastik böbrek olgusu kaynaklar gözden geçirilerek yayınlanmıştır.

**SUMMARY:** Renal dysplasia is a congenital developmental anomaly. It usually occurs with other urinary tract anomalies. The diagnosis of that disease is made by microscopic examination. The criteria most widely accepted for the diagnosis is the presence of primitive ducts with surrounding mesenchyme. If dysplasia is present with hypoplasia, then the term hypodysplasia is preferred. Because of their rarity, we reviewed the literature and reported two cases of hypodysplastic kidney.

## GİRİŞ

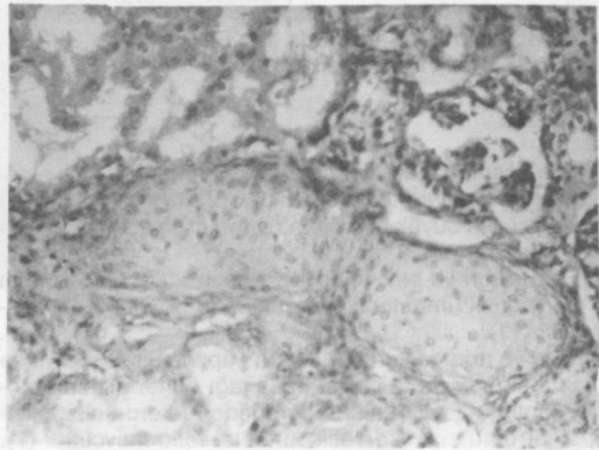
Renal displazi terimi böbreğin embriyolojik olarak hatalı gelişimini belirtmek için kullanılır (4). Genellikle çocukluk çağında ortaya çıkar (7). Hastalığın kesin patogenezi tartışma konusudur, ancak genel olarak kabul edilen görüşe göre metanefrik diferansiasyonda bozukluk oluşmakta ve bunun sonucunda normal nefrogenesis sırasında görülmeyen yapılar ortaya çıkmaktadır (6). Bu yapılar, primitif epitelle döşeli ve manşon tarzında bağ dokusu ile çevrelenmiş primitif duktuslar ile metaplastik kıkırdak odaklarıdır (9). Primitif duktuslar başlıca medullada bulunurlar. Metaplastik kıkırdak ise daha çok kortikal dokuda yerleşmiştir. Diğer anormal yapılar primitif glomerül ve tubuluslardır (1,3,10).

Displazi, tek ya da iki taraflı, diffüz, segmental veya focal olabilir (4,7). Böbreklerde makroskopik olarak değişik büyüklüklerde kistik yapılar gözlenebilir. Bu durumda multi kistik displazi, terimi kullanılır. Multikistik displazinin büyük kistler ve az miktarda stroma içeren tipleri olabileceği gibi; son derece küçük, ancak mikroskopik olarak görülebilen kistler ve daha fazla stroma içeren tipleri de olabilir.

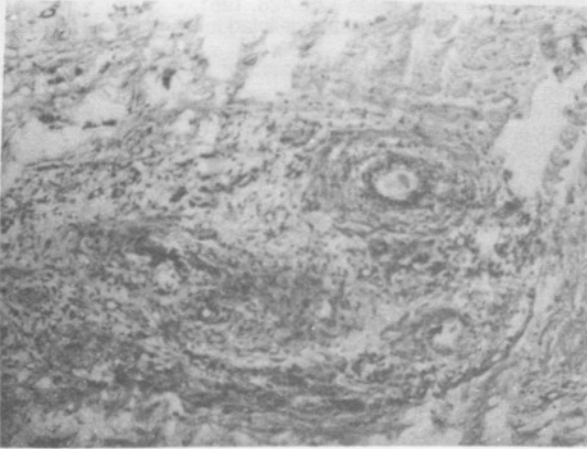
Hipoplazi terimi ise sebebi ne olursa olsun böbreğin tümünde ya da bir segmentinde görülen küçüklüğü belirtmek için kullanılmaktadır. Nefron sayısı normalden azdır. Böbrek embriyonik gelişimdeki defekt ya da edinsel bir hastalığa bağlı olarak küçük olabilir (4). Eğer hipoplazik böbrekle birlikte displastik yapılar görülürse hipodisplazi terimi tercih edilir (8).

**OLGU 1:** A.K. (Biyopsi No: 1329/91) 14 aylık erkek. Ateş ve ürener enfeksiyon yakınmaları ile fakültemizin çocuk hastalıkları kliniğine yatırılan hastada fizik muayenede patolojik bulgu saptanmadığı, direkt ürener sistem grafisinde sol böbreğin hipoplazik olduğu, voiding sistouretrografiye solda dördüncü derece vasikoüreteral reflü ile üreterovezi-

kal bileşimde divertiküler bir genişleme bulunduğu belirtilmektedir. Patoloji Anabilim Dalına gönderilen sol böbreğe ait nefrektomi materyalinde, böbrek boyutları 3, 5x2, 3x1, 2cm olarak ölçüldü. Böbrek kapsülü rahatlıkla soyuldu. Dış yüzeyi gri, pembe, kahverengi renklerde olup, kesit yapıldığında pelvis ve kalikslerin normal görünümde, korteks kalınlığının 0,2x1 cm olduğu görüldü. Korteksten hazırlanan kesitlerin mikroskopik incelemesinde çoğunluğu normal görünümlü ancak küçük çaplı glomerul ve tubuluslar izlendi. Fokal alanlarda ise immatür görünümlü, epitelleri hafif hiperkromazi gösteren duktus yapıları ve bazı alanlarda bunlar çevresinde konsantrik şekilde bağ dokusu artışı tespit edildi. Ayrıca kortekste yer yer immatür görünümlü kıkırdak adaları mevcuttu (Resim 1). Kistik oluşum gözlenmedi.



Resim 1: 1 no'lu olguda stroma içerisinde gözlenen kıkırdak doku adaları (H.E. 40x10/0,65).



Resim 2: 2 no'lu olguda gözlenen immatür tubulus yapıları ve çevrelerindeki konsantrik bağ dokusu. (H.E. 20x10/0,45).

**OLGU 2:** M.K. (Biyopsi No: 460/92) 16 yaşında bayan hasta. Fakültemizin üroloji kliniğinde hipertansiyon ve karın ağrısı nedeniyle yapılan kontrolleri sırasında sol atrofik böbrek ve sol üreter kisti saptanarak sol nefroüretrektomi yapılmıştır. Patoloji Anabilim Dalına gönderilen materyalde böbrek dokusunun boyutları 7x4x2 cm olarak ölçüldü. Böbreğin dış yüzeyi gri, pembe renkte ve düzensiz görünümde olup supkapsüler bölgede en büyüğü 1 cm, en küçüğü 0,2 cm çapında çok sayıda kistik oluşum gözlemlendi. Kesit yapıldığında korteks kalınlığının 0,5-1 cm, medulla kalınlığının ortalama 1 cm olduğu görüldü. Böbrek dokusu ile ilişkili 7 cm. uzunluğundaki üreterin lümeni açıldığında pelvis çıkışından sonra 2 cm'lik bir alanda lümen 0,5 cm bundan sonraki kısımda ise 1,5 cm idi. Dar ve geniş alanların birleşim yerinde lümen açıklığının çok küçük olduğu gözlemlendi. Hastanın ayrıca gönderilen 20 cm uzunluğundaki üreterinde ise 10 cm'lik bir alanda, lümenin 6 cm'ye kadar genişleyerek kistik hal aldığı ve duvar kalınlığının 0,1 cm'ye kadar incelendiği tespit edildi.

Mikroskopik incelemede kortekste normal görünümü glomerül ve tubulus yapılarının yanı sıra bazı kesitlerde korteks ve medullada konsantrik bağ dokusu ile çevrelenmiş abortif görünümlü tubulus yapıları tespit edildi (Resim 2). Kortikal bölgede bazı alanlarda lümenleri basıklaşmış tek katlı epitelle döşeli kistik yapılar izlendi.

## TARTIŞMA

Renal displazi her iki cinste eşit oranda görülür ve sol böbrek sağa nazaran daha sık tutulur (2,6).

Displazilerin büyük bir bölümü normal veya anormal üreteral orifis, üreterosele, üretral obstrüksiyon gibi üriner sistem anomalileri ile birlikte (4). Ancak renal displazilerin tam olarak açık üreterlerin varlığında da gelişebileceği gösterilmiştir (11).

Quinn ve arkadaşları tarafından yapılan bir araştırmada 15 hastanın sekizinde ipsilateral aşağı üriner sistem anomalisi saptanmıştır. Bunların dördünde üreterde obstrüksiyon, diğer dördünde ise vesikoureteral reflü mevcuttur (7).

Hennebery ve arkadaşları üretradaki valvlerin, üreteral orifislerin pozisyonu normal olduğunda hidronefrotik böbrek ile birlikte olduğunu, fakat orifislerin pozisyonu lateral ya da aşırı derecede lateral olduğunda sırasıyla hipoplastik ya da hipodisplastik böbreklerin oluştuğunu belirtmişlerdir (5).

Schwarz ve arkadaşları ise üretradaki obstrüksiyonun komplet olduğunda böbreklerin üreteral orifisin pozisyonuna bakılmaksızın hipodisplastik olacağını belirtmişlerdir. Bu bulgulara göre displazi ya komplet obstrüksiyon ya da lateral orifis pozisyonu ile birlikte olabilir (8).

Bizim her iki olgumuzda kaynaklarla uyumlu olarak ipsilateral üreter anomalisi mevcuttur. Birinci olguda üreterovezikal bileşimde divertiküler bir genişleme ve dördüncü derece vesikoureteral reflü bulunduğu bildirilmiş, ikinci olguda ise üreterde makroskopik olarak pelvis renalisten 2 cm sonra obstrüksiyon ve diğer bir alanda 10x6 cm'lik genişleme tespit edilmiştir. Birinci olguda kist yapısı görülmezken ikinci olguda kortekste makroskopik olarak da tespit edilebilen çok sayıda ve genellikle küçük çaplı kistik yapılar gözlemlenmiş ve bu nedenle bu olgu multikistik hipodisplazi olarak kabul edilmiştir.

Displazilerde temel mikroskopik özellik primitif duktus yapılarının görülmesidir. Quinn ve arkadaşları yayınladıkları 15 olgunun tümünde primitif duktus yapılarının, sekizinde ise metaplastik kırıkad adalarının bulunduğunu belirtmişlerdir (7). Biz de mikroskopik incelemelerimizde her iki olgumuzda primitif duktus yapılarını, bir olguda ise metaplastik kırıkad adalarını tespit ettik. Displastik böbreklerde bunlardan başka primitif glomerül ve tubulus yapıları da görülebilir. Ancak bu yapılar önceden normal olan böbrekte edinsel hastalıklar sonucunda da oluşabilir. Primitif duktuslar ve metaplastik kırıkad ise post natal etkilere bağlı olarak oluşmaz ve bu nedenle bu iki bulgu displazinin kesin kriterleri olarak kabul edilir.

## KAYNAKLAR

- Bernstein J: Developmental abnormalities of the renal parenchymal hypoplasia and dysplasia. Path Ann. 3: 213, 1968.
- Deklerk D.P., Marshall F.F., Jefes R.D.: Multicyclic dysplastic kidney. J.Urol 18: 306-308, 1977.
- Ericsson N.O., Ivemark B.I.: Renal dysplasia and pyelonephritis in infants and children. Arc path 66: 255, 1958.
- Glassberg K.I., Stephens F.D., Lebowitz R.L.: Renal dysgenesis and cystic disease of the kidney: A report of the committee on classification, nomenclature and terminology. J. Urol 2, 138: 1085-1092.
- Hennebery M.O., Stephens F.D.: Renal hypoplasia and dysplasia in infants with posterior urethral valves. J.Urol 123: 912, 1980.
- Kissane J.M.: Congenital malformations. In pathology of the kidney ed. Heptinstall R.H. Third edition. Volume 1 little. Brown: Boston 1983, p. 83-140.
- Quinn C.M., Kelly D.G., Cahalane S.F.: Renal dysplasia - a Clinico - pathological Review. Br. J. Urol 61: 399-401, 1988.
- Schwarz R.D., Stephens F.D., Cussen L.J.: The pathogenesis of renal dysplasia. III: Complete and incomplete urinary obstruction. Invest Urol 19: 101, 1981.
- Taxy J.B.: Renal dysplasia a review. Pathol Annu pt. 2: 139-159, 1985.
- Voth D.: On the genesis of hyalinized cartilage in the hypoplastic kidney. Zentralbl Allg. Path. 102: 554, 1961.
- Wigger H.J., Blanc W.A.: The prune belly syndrome. Pathol Annu 12: 17-39, 1977.